

본 논문은 아래의 저작권 정책을 가지고 있으니, 이용에 참고하시기 바랍니다.

• 저작권 정보 (Copyright Policy)

-학술지 발행기관

• 재사용 정보 (CC License)



-저작자를 밝히면 자유로운 이용이 가능하지만 영리목적으로 이용할 수 없습니다.

• 셀프아카이빙 정보 (Author Self-Archiving)

-Gray : 검토 중 · 비공개 · 무응답 · 기타

• 원문 접근 정보 (Reader Rights)

-이용자 접근정책 : CCL 유형에 따른 재사용 가능

-무료 DB : 과학기술학회마을 / KCI / 기타 : KoreaMed, KoMCI, ScienceCentral, CrossRef, and Google Scholar /

A Case of Tubular Adenoma in the External Auditory Canal

Ho-Yeop Kim¹, Seong-Ki Ahn^{1,3}, Dong Gu Hur^{1,3} and Gyung Hyuck Ko^{2,3}

¹Departments of Otolaryngology, ²Pathology, ³Institute of Health Sciences, Gyeongsang National University School of Medicine, Jinju, Korea

외이도에 발생한 관상선종 1예

김호엽¹ · 안성기^{1,3} · 허동구^{1,3} · 고경혁^{2,3}

경상대학교 의학전문대학원 이비인후과학교실, ¹ 병리학교실, ² 건강과학연구원³

Received June 23, 2012

Revised August 24, 2012

Accepted August 24, 2012

Address for correspondence

Seong-Ki Ahn, MD, PhD
Department of Otolaryngology,
Gyeongsang National University
School of Medicine,
79 Gangnam-ro,
Jinju 660-702, Korea
Tel +82-55-750-8176
Fax +82-55-759-0613
E-mail skahn@gnu.ac.kr

Tumors occurring in the external auditory canal (EAC) are rare. In particular, tubular adenoma (TA) is an extremely rare sweat gland neoplasm occurring in the EAC and is generally considered as benign. Up to now, less than one hundred cases of TA have been reported in the English literature. In fact, a comprehensive review of literature shows that TA in the EAC has seldom been reported. Herein, we report a case of a 35-year-old man with TA that occurred in the EAC, together with characteristic histopathological findings.

Korean J Otorhinolaryngol-Head Neck Surg 2013;56:95-7

Key Words Adenoma · Apocrine glands · External auditory canal · Pathology.

서 론

외이도 내에서 자라는 종물은 드물게 보고되고 있고 그 중에서 외골증과 편평세포암이 외이도 내의 양성과 악성 종물 중 각각 가장 흔하다고 알려져 있다. 양성 종물 중에서 관상선종(tubular adenoma)은 주로 두피, 사지, 눈꺼풀에 생기는 아주 드문 종물이다.¹⁾ 관상선종은 관상 아포크린 선종(tubular apocrine adenoma), 관상 한선선종(tubular syringoadenoma) 혹은 관상유두 한선종(tubulopapillary hidradenoma) 등의 이름으로 불리며²⁾ 1972년 Landry와 Winkelmann³⁾에 의해 처음으로 두피에 발생한 경우를 보고하였고, 이후 전 세계적으로 간헐적으로 보고되고 있다. 특히, 외이도 내의 관상선종은 2005년 Lee 등⁴⁾에 의해 처음 보고되었으며, 외이도에 발생한 관상선종에 대한 국내 문헌 보고는 없다. 저자들은 외이도 이물감을 주소로 내원하여 외이도 내 관상선종으로 확진된 1예를 치험하였기에 문헌고찰과 함께 보고하는 바이다.

증 례

35세 남자 환자가 내원 5년 전부터 서서히 진행되는 외이도 이물감 및 접촉성 동통, 국소 출혈을 주소로 본원 이비인후과에 외래를 통해 내원하였다. 환자는 국소적인 병변으로 인한 증상 외의 다른 불편감은 호소하지 않았다. 이학적 검사상 양측 고막은 정상 소견이었고, 좌측 외이도의 절반 정도를 막고 있는 육아조직성 종물이 관찰되었다. 그 종물은 약한 자극에도 쉽게 출혈이 되는 경향을 보였다(Fig. 1). 외래에서 시행한 조직검사상 피부 부속기 양성 종양(adnexal benign tumor)으로 진단되어, 단순 절제가 가능하다고 판단되어 추가적인 영상의학적 검사는 시행하지 않았다.

순음청력검사에서 양측 귀는 정상 청력 역치 소견을 보였다. 전신마취하에 종물 제거술을 시행하고 병리학적 검사를 시행하였으며 현미경 소견상 종물은 이중의 상피층을 가진 많은 관상 구조로 이루어졌으며 이중의 상피층 중 천층은 입방체,

원주형 모양의 근상피세포를 가지고 있었다. 고배율에서 관찰했을 때 비록 원주세포의 관상 내에 단두양 분비(decapitation secretion)는 없지만 세포 부스러기와 호산성 과립물이 존재하며 일부는 아포크린으로 분화되는 특성이 있었다(Fig. 2). 면역형광염색법상 p63에서 외측의 근상피세포에서 양성 반응을 보이고 세포이형 및 말초 근상피세포가 작게 관찰되는 것으로 관상 아포크린 선종, 관상선암과 구별하였다(Fig. 3). 술 후 4개월째 환자는 경과 관찰 중이며 재발 소견은 보이지 않고 있다.

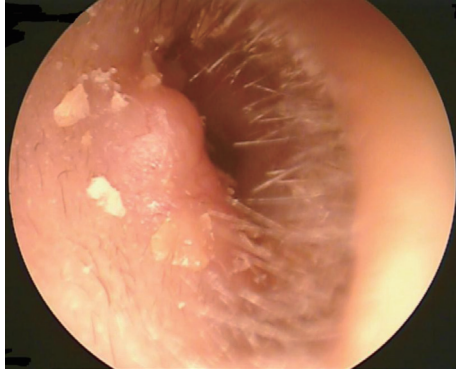

Fig. 1. Otoscopic view of tubular adenoma. The left external auditory canal is partially obstructed by the tumor.

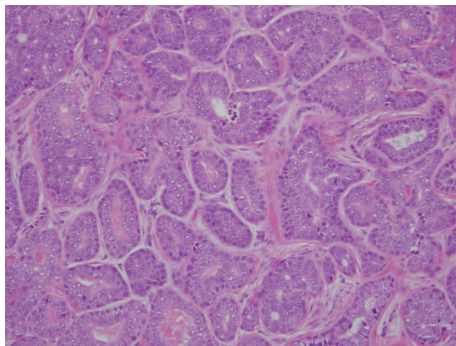
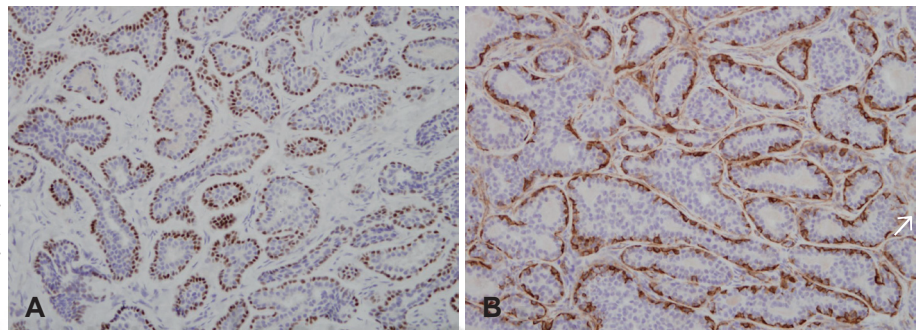


Fig. 2. The tumor consists of many tubular structures that have a double layered epithelial lining. The peripheral layer consists of cuboidal to flattened myoepithelial cells. Although decapitation secretion is not prominent in the luminal layer of columnar cells, cellular debris and eosinophilic granular material are identified within some lumina, that also are the characteristics of apocrine differentiation (H&E, $\times 200$).

Fig. 3. In contrast to apocrine carcinoma, the tumor lacks cytologic atypia and possesses a peripheral myoepithelial layer. The myoepithelial cells are positive for p63 (P63, $\times 200$)(A) and smooth muscle actin (SMA, $\times 200$)(B).



고 찰

아포크린선 기원의 종양에는 아포크린선모반, 유두상 한선낭포선종(syringocystadenoma papilliferum), 관상 아포크린선종 등 양성 종양뿐 아니라 여러 악성 종양까지 다양하다. 이중 한선낭포선종은 대개 출생시부터 존재하고 두부 및 안면부에 호발하는 종양의 형태를 보인다. 주로 기저질환 없이 단독으로 발생하나 다른 피부 부속기 종양들과 병발되어 나타나는 경우도 상당수 존재한다. 많은 학자들은 한선낭포선종이 아포크린선 기원임을 주장했는데, 아포크린선의 특징인 단두양 분비를 보이며 조직화학적으로 에크린선 분화를 나타내는 가인산분해(phosphorylase)는 없고 아포크린선 분화를 나타내는 인독실라제(indoxylase)와 산성인산가수분해(acid phosphatase)가 있음을 그 근거로 들었다.^{5,6)} 관상선종은 비교적 최근에 처음 보고된 아포크린선 분화를 보이는 진피 내 한선종양이다.³⁾

임상증상은 종양의 위치와 크기에 따라서 매우 다양하게 발현될 수 있으며 외이도에 발생한 경우 주로 약간의 전도성 및 신경전도성 난청이 동반되거나^{4,7)} 이루를 동반한다고 알려져 있다.⁷⁾ 저자들이 치험한 예에서는 외이도를 완전히 막지 않아서 난청은 없었으나 접촉성 출혈이 동반되는 육아종성 종물의 특징을 보였다.

이학적 검사에서는 대개 1.0~2.0 cm 크기의 무증상의 매끄러운 반구형 지붕(dome) 모양으로 나타나며, 두피에 호발하지만 체간, 하지, 생식기 또는 안면부에도 발생하기도 한다. 대부분 단일 결절 형태로 나타나지만 유·소아기에 발생한 피지선모반에서 이차적 종양으로 발생하거나 한선낭포선종과 동반되어 발생하는 경우도 있다.^{3,8)}

방사선학적 검사에서 단순 방사선 촬영 및 전산화단층촬영은 도움을 주지 못하며 전산화단층촬영을 통하여 외이도 침범 유무를^{4,7)} 확인하여 악성 및 양성 종물 등을 감별할 수는 있다고 한다. 저자들이 치험한 예에서는 종물의 크기가 작고, 외래에서 시행한 병리검사서 피부 부속기 양성 종양으로 진단되어 측두골 전산화단층촬영은 시행하지 않았다.

병리조직학적 검사에서 관상선종은 다양한 크기와 형태를 가

진 다수의 관상 구조로 구성되어 있으며, 내강 안으로의 유두상 돌출과 단두 분비가 특징적인 소견이다. 감별해야 될 질환으로 한선낭포선종과 관상선암이 있으며 한선낭포선종과의 감별점은 조직학적 및 임상양상의 차이이다. 먼저 병리조직 관찰 결과상 표피나 누두부로 연결이 되어 있고 종양기질 내 형질세포의 침윤과 함께 유두상 돌출이 있는 낭성 구조물이 존재할 때는 관상선종보다는 한선낭포선종을 생각한다. 반면 유두상 표피증식, 림프구나 형질세포 침윤이 없으며 표피와 연결되지 않고 진피 내에 고립되어 존재하는 경우 대개 관상선종을 우선 생각하게 된다.^{9,10)} 추가로 두 질환 간의 감별진단에 임상양상을 더 고려해 볼 필요가 있는데 두 질환은 호발부위와 동반질환에서 차이를 보인다. 즉 한선낭포선종이 두피나 안면부 등에 잘 생기며 피지선모반에서 발생하는 경우가 많고 반면 관상선종은 주로 하지에 잘 생기고 대개 단독으로 존재하는 경우가 대부분이므로 감별진단에 도움을 준다.¹¹⁾ 관상선암과의 감별에 있어, p63 조직형광염색법으로 외측 근상피세포가 염색되지 않으면서 기저세포의 핵이 염색되면 관상선암을 고려할 수 있다.^{7,12,13)}

본 증례의 소견은 외이도에 발생하였고 특히 피지선모반이 동반되지 않았으며 병리학적 검사상 한선낭포선종을 감별할 수 있었고, p63 조직형광염색법으로 관상선종암을 배제할 수 있어 관상선종으로 진단되었다.

치료는 외과적으로 완전하게 절제하는 것이 가장 좋은 것으로 알려져 있다.¹⁴⁾ 그 중 Mohs 술기는 피하조직을 피부에 평행하게 각각의 층별로 제거하고, 이 조직표본을 바로 현미경으로 관찰하여 외측연 및 심부연 등 모든 절제연에서 종양의 침범여부를 관찰하는 방법으로 양성 및 악성 선종의 완벽한 제거에 도움이 되지만,¹⁴⁾ 대부분의 경우는 단순 외과적 완전 절제만으로도 재발이 없는 경과를 보였다고 알려져 있다.^{1,3,4)} 저자들도 단순 외과적 완전 절제를 통해 술 후 4개월째 재발 소견 없이 경과 관찰 중이다.

저자들은 외이도에 발생한 피지선모반을 동반하지 않으며 조직학적으로 한선낭포선종과 구별되며, 비교적 드문 관상선종의

1예를 문헌고찰과 함께 보고하는 바이다.

REFERENCES

- 1) Stokes J, Ironside J, Smith C, Dhillon B. Tubular apocrine adenoma--an unusual eyelid tumour. *Eye (Lond)* 2005;19(2):237-9.
- 2) Kazakov DV, Biscaglia M, Calonje E, Hantschke M, Kutzner H, Mentzel T, et al. Tubular adenoma and syringocystadenoma papilliferum: a reappraisal of their relationship. An interobserver study of a series, by a panel of dermatopathologists. *Am J Dermatopathol* 2007;29(3):256-63.
- 3) Landry M, Winkelmann RK. An unusual tubular apocrine adenoma. *Arch Dermatol* 1972;105(6):869-79.
- 4) Lee CK, Jang KT, Cho YS. Tubular apocrine adenoma with syringocystadenoma papilliferum arising from the external auditory canal. *J Laryngol Otol* 2005;119(12):1004-6.
- 5) Burket JM, Zelickson AS. Tubular apocrine adenoma with perineural invasion. *J Am Acad Dermatol* 1984;11(4 Pt 1):639-42.
- 6) Pinkus H. Life history of naevus syringadenomatous papilliferus. *AMA Arch Derm Syphilol* 1954;69(3):305-22.
- 7) Su TC, Shen KH, Wang HK, Chu PY, Chen ML. Lipomatous apocrine adenoma with syringocystadenoma papilliferum arising from the external auditory canal. *Head Neck Oncol* 2011;3:36.
- 8) Ishiko A, Shimizu H, Inamoto N, Nakamura K. Is tubular apocrine adenoma a distinct clinical entity? *Am J Dermatopathol* 1993;15(5):482-7.
- 9) Brown FS. Pathology quiz case 2: syringocystadenoma papilliferum. *Arch Dermatol* 1982;118(3):202-4.
- 10) Kazakov DV, Requena L, Kutzner H, Fernandez-Figueras MT, Kacerovska D, Mentzel T, et al. Morphologic diversity of syringocystadenocarcinoma papilliferum based on a clinicopathologic study of 6 cases and review of the literature. *Am J Dermatopathol* 2010;32(4):340-7.
- 11) Kazakov DV, Calonje E, Zelger B, Luzar B, Belousova IE, Mukensnabl P, et al. Sebaceous carcinoma arising in nevus sebaceus of Jadassohn: a clinicopathological study of five cases. *Am J Dermatopathol* 2007;29(3):242-8.
- 12) Carneiro FP, Ramalho LN, Britto-Garcia S, Ribeiro-Silva A, Zucoloto S. Immunohistochemical expression of p16, p53, and p63 in colorectal adenomas and adenocarcinomas. *Dis Colon Rectum* 2006;49(5):588-94.
- 13) Langman G, Andrews CL, Weissferdt A. WT1 expression in salivary gland pleomorphic adenomas: a reliable marker of the neoplastic myoepithelium. *Mod Pathol* 2011;24(2):168-74.
- 14) Martinelli PT, Cohen PR, Schulze KE, Tschen JA, Nelson BR. Mohs micrographic surgery for tubular apocrine adenoma. *Int J Dermatol* 2006;45(11):1377-8.