

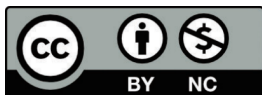# 본 논문은 아래의 저작권 정책을 가지고 있으니, 이용에 참고하시기 바랍니다.

## • 저작권 정보 (Copyright Policy)

-학술지 발행기관

---

## • 재사용 정보 (CC License)



-저작자를 밝히면 자유로운 이용이 가능하지만 영리목적으로 이용할 수 없습니다.

---

## • 셀프아카이빙 정보 (Author Self-Archiving)

-Gray : 검토 중 · 비공개 · 무응답 · 기타

---

## • 원문 접근 정보 (Reader Rights)

-이용자 접근정책 : CCL 유형에 따른 재사용 가능

-무료 DB : 과학기술학회마을 / KCI / 기타 : KoreaMed, KoMCI, ScienceCentral, CrossRef, and Google Scholar /

# Lower Lip Reconstruction Using a Submental Island Flap

Seung Hoon Woo<sup>1,3</sup>, Ho Youp Kim<sup>1</sup>, Joon Sik Kim<sup>2</sup> and Jin Pyeong Kim<sup>1,3</sup>

<sup>1</sup>Departments of Otolaryngology, <sup>2</sup>Plastic Surgery, <sup>3</sup>Institute of Health Sciences, School of Medicine, Gyeongsang National University, Jinju, Korea

## 하악하 도서형 피판을 이용한 하구순 재건술

우승훈<sup>1,3</sup> · 김호엽<sup>1</sup> · 김준식<sup>2</sup> · 김진평<sup>1,3</sup>

경상대학교 의학전문대학원 이비인후과학교실, <sup>1</sup>성형외과학교실, <sup>2</sup>건강과학연구소

Received October 18, 2010

Revised November 12, 2010

Accepted November 15, 2010

Address for correspondence

Jin Pyeong Kim, MD

Department of Otolaryngology,

School of Medicine,

Gyeongsang National University,

79 Gangnam-ro,

Jinju 660-702, Korea

Tel +82-55-750-8173

Fax +82-55-759-0613

E-mail jinpyeong@gnu.ac.kr

Squamous cell carcinoma (SCC) of the lower lip is the most common malignant tumor, comprising 90% of all lip SCC. The typical picture of SCC of the lower lip is an ulcerated lesion with raised margins. Surgery is the treatment of choice for SCC of lower lip. After resection, reconstruction is important both aesthetically and functionally, because the lower lip is a prominent location in the face and it is where essential functions of the sphincter are carried out as in assisting mastication, swallowing, phonation, and expressing emotion. Depending on the location and size of the tumor, different types of flaps are used. We describe here a successful technique to reconstruct a large lower lip defect using a submental island flap and a mucosal flap for patients.

Korean J Otorhinolaryngol-Head Neck Surg 2011;54:293-6

**Key Words** Lip neoplasms · Reconstruction · Surgical flaps.

## 서 론

구순은 안면부의 중요 구조물로 미용적으로 중요하며, 소화기계, 호흡기계의 관문으로 저작, 연하, 발음, 감정표현 등 기능적으로도 중요한 역할을 한다.<sup>1,2)</sup> 따라서 외상 또는 종양으로 인한 광범위한 절제 후 생기는 구순의 결손은 적절한 방법으로 재건되어야만 기능회복과 미용적으로 만족할만한 결과를 얻을 수 있다.

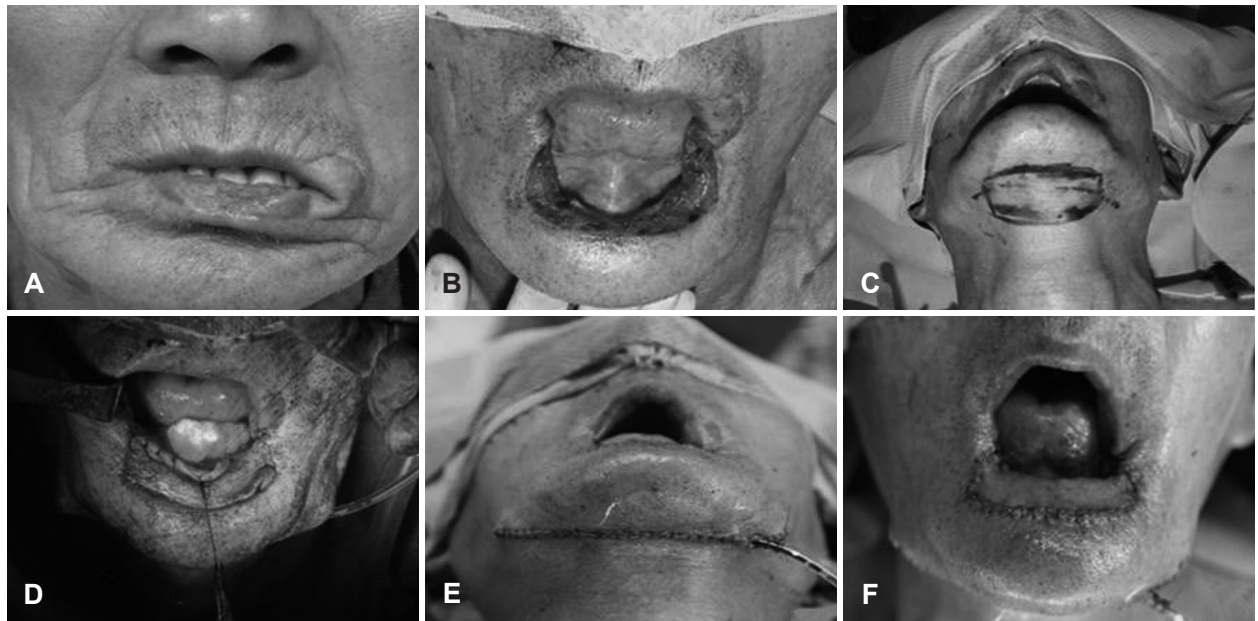
구순암은 하구순에서 가장 흔하게 생기는 종양으로 구순의 편평상피암 중 약 90%가 하구순에서 발생한다.<sup>3)</sup> 하구순의 편평상피암은 융기된 경계부와 함께 지속적인 궤양이 특징적이다.<sup>3)</sup> 하구순에 발생한 종양은 수술적 방법을 통해 제거가 가능하나, 종양의 제거 후 발생한 구순의 결손부 재건을 위해, 종양의 침범 깊이 및 결손부 크기 그리고 주변 공여부 상태에 따른 다양한 방법들을 고려해야 한다.<sup>4)</sup> 하구순의 약 3분의 1 이하의 결손은 대개 일차 봉합을 통하여 좋은 결과를 얻을 수 있는 것으로 받아들여지고 있다. 그러나 큰 결손의 경우에는 결손의 형태나 결손 된 조직 등에 따라 좀 더

복잡하고 다양한 재건 방법들이 기능적, 미용적 회복을 얻기 위해 개발되어 사용되고 있다.<sup>4)</sup>

본 증례는 하구순에 발생한 편평상피암을 하구순 절제 수술을 시행하고, 약 90% 이상의 하구순 결손을 하악하 도서형 피판(submental island flap)으로 재건하여 치료한 경험을 문헌 고찰과 함께 보고하는 바이다.

## 증 례

74세 남자로 약 3개월 전부터 서서히 자라기 시작한 하구순 종괴(Fig. 1A)를 주소로 내원하였으며 조직검사상 편평상피암으로 진단되었다. 과거력상 환자는 4년 전 좌측 상순과 협부 점막에 발생한 사마귀상암(verrucous carcinoma)으로 광범위 절제술 및 유리전완피판을 통해 재건술을 시행받고 외래 경과 관찰 중이었다. 내원 당시 병변은 이전 병변과 구분되어 있었으며 하구순에 국한되어 있었다. 종괴는 하구순 중앙에서 좌우로 4 cm 크기로 불규칙한 경계를 가진 유두상 모양(papillomatous lesion)이었고, 림프절은 축소되지



**Fig. 1.** Intraoperative finding of wide excision and reconstruction by submental island flap (A). The lower lip tumor is an ulcerated lesion with raised margins (B). The lower lip tumor was completely removed (C). Designed for submental island flap (D). Surgical defect was reconstructed with submental island flap (E). post operation inferior view (F) post operation frontal view.

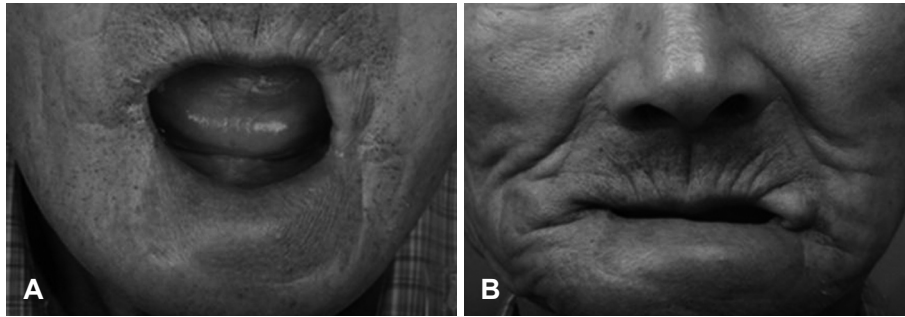
않았다. 경부 전산화단층촬영, 흉부 X-ray 및 복부 초음파, PET-CT 검사 등 전이검사에서 전이의 소견은 보이지 않았다. 수술은 종괴변연으로부터 1 cm 정도의 정상조직을 포함하여 사각형으로 전층의 하구순을 광범위하게 절제하였다(Fig. 1B). 하구순의 절제된 부위는 양측 구각은 보존하면서 폭은 약 6 cm 정도였고, 동결절편 생검상 절제부위에서 암세포의 침윤은 없었다. 따라서 경부전이 가능성이 없으며 절제된 부위에 암 세포의 침윤이 없었고 주위 조직을 이용하기에 제한이 있었기에 하악하 도서형 피판을 이용하여 하구순을 재건하였다. Doppler probe로 양측 턱끝밑동맥(submental artery)의 주행을 확인하고, 아래턱 중앙부위에 6×3 cm 크기의 사다리꼴(trapezoid shape)의 피판(Fig. 1C)을 도안하였다. 또한 구강점막쪽의 결손을 보충하기 위해 양측 구강점막에서 각각 3×1 cm 크기의 점막 피판을 도안하였다. 하악하 도서형 피판은 피하층과 넓은목근(platysma muscle)을 포함한 피부근육판을 만들고 턱끝밑동맥의 주행경로를 확인하면서 조심스럽게 양쪽 피판을 박리하였다. 피판의 위쪽 절개선에서 결손 부위로 턱끝신경(mental nerve)의 주행경로를 피해 조심스럽게 하악골과 피하층 사이로 터널(subcutaneous tunnel)을 뚫은 후 피판줄기를 포함한 피판을 통과시켜 결손부위에 위치시켰다. 피판의 혈행을 확인 후 피판을 결손부에 고정한 후 매몰봉합하고 피부는 피부봉합사를 사용하여 봉합하였다(Fig. 1D). 미리 도안해둔 구강점막 임의피판(buccal mucosal random flap)을 조심스럽게 거상한 후 중앙으로 전진시켜 구강점막쪽 결손부를 재건한 후 봉합하였다. 구

강점막의 공여부는 단순 봉합하였다. 아래턱 부위의 공여부는 혈종 방지를 위해 배액관을 삽입한 절개선을 맞추어 봉합하였다(Fig. 1E). 술 후 3개월째 정상적인 구순 모양과 기능을 유지하고 있으며 재발소견은 보이지 않고 있다.

## 고 찰

하구순 종양의 크기에 따라 기능의 보존과 미용적인 회복을 위한 수술적 방법이 달라진다. 하순의 결손이 전체 하순의 3분의 1 이하일 때에는 단순 켜기 절제술 및 일차 봉합술만으로 재건할 수 있지만, 결손부의 크기가 3분의 1 이상일 때에는 다양한 피판을 사용하여 재건을 시행해야 한다. 하순의 재건을 위한 방법을 선택하기 위해서 결손부의 크기, 형태, 위치, 결손된 조직의 종류 등에 대한 고려가 필수적이다.<sup>5)</sup> 또한, 수술 계획을 세우기 전에 주변의 조직 특성 및 수술이나 방사선 등 이전의 치료에 대한 확인이 필요하다.

하구순 재건술은 결손부위의 정도에 따라 하구순의 부분적인 결손, 하구순의 전부위 결손, 전하구순 및 주위조직의 결손을 동반한 경우로 구분될 수 있다. 하구순의 부분적인 결손이 1/3 미만인 경우는 V, M 모양 절제 후 직접봉합이 가능하며 결손이 1/3~1/2 사이인 경우 맞은편 구순으로부터 유경피판을 이용하는 Abbe 또는 Estlander 피판으로 구륵근의 장애 없이 재건이 가능하다.<sup>6)</sup> 그러나 이런 피판들은 하구순의 결손이 광범위한 경우에는 소구증(microstomia) 때문에 이용될 수 없으므로 구순 주위의 조직을 이용해야 한다.



**Fig. 2.** Postoperative 3 months later state (A). Frontal open mouth view (B) Frontal close mouth view.

하순의 재건에 주변 조직을 사용할 경우 공여부 이환율을 최소화 할 수 있고, 색깔 및 질감 면에서 우수하기 때문에 가능하면 국소피판술을 이용한 재건을 시행하는 것이 좋은 것으로 알려져 있다.<sup>7,8)</sup>

비순구 주위 조직을 이용한 피판술은 구순 조직을 많이 보존할 수 있다는 장점이 있지만 충분한 구각 기능 보존이나 미용적으로 만족스러운 재건이 어렵다.<sup>9)</sup> 협부 전진 피판술(buccal advanced flap)은 구각 기능의 보존과 미용적 측면에서 좋은 결과를 얻을 수 있으나 정상 조직의 제거가 필요하여 고령의 환자 등 협부 피부에 긴장도가 적은 환자에서만 사용되어야 한다는 제한이 있다. 또한 협근을 포함한 협부점막을 이용한 피판술은 공여부의 기능적 손상 없이 정상 구순의 색과 모양에 가깝게 재현할 수 있는 장점이 있다.

본 환자의 경우 4년 전 좌측 상순과 구강 점막에 발생한 사마귀상암으로 광범위 절제술 및 유리 전완 피판을 통해 재건한 점 때문에 하순 양측 구각은 보존하며 병변부위를 포함한 전절제술을 시행받았다. 광범위한 결손으로 인해 Abbe 술식, Bernard 술식을 시행하지 못하고 이전에 시행 받은 수술로 인해 구강내 점막의 사용과 구강 주위 혈관의 사용에 제한이 있었으며, 이전에 상구순에 이식한 유리전완피판은 가능한 보존 해야 했기에 하악하 도서형 피판을 이용한 재건술을 시행하였다. 하악하 도서형 피판은 처음 Martin에 의해 보고되었으며, 두경부 결손에 광범위하게 사용할 수 있고 혈류 공급 혈관인 안면동맥의 혈류량이 풍부하고 해부학적으로 변화가 적어 피판을 얻기가 용이한 장점이 있다.<sup>10,11)</sup> 그 외에도 병변 주위의 피부와 색감이 유사하고 수술 후 공여부의 괴사가 드물며 피부의 탄력이 적은 노인에게 더 유용한 특징이 있다.<sup>10,12)</sup> 하지만 하순의 재건술 후에는 하순이 매몰되는 경향과 아래쪽으로 견인되는 감각을 환자가 호소하는 단점이 있다. 본 증례에서도 술 후 3개월째 외래에서 경과 관찰 중이며 약간의 아래턱 피부의 당김증상 및 식이성 성분의 음식물이 아래턱으로 흐르는 증상을 호소하지만 심하지 않았다(Fig. 2). 이런 하악하 도서형 피판이 여러 장점에 불구하고 하구순 악성 종양의 경부 임파선 전이에 관한

문제에 있어 논란이 많다. 문헌들을 검색해본 결과 아직 어떤 guide line을 제공할 만큼 많은 자료들이 쌓이지 않아 정확한 언급을 하기는 어렵다. 그러나 림프절 전이가 level Ia or Ib에 의심될 경우 하악하 도서형 피판은 가능한 피해야 할 것으로 사료된다. 본 증례의 경우 하구순에 발생한 편평상피암이었지만 4년 전 선행된 질환이 사마귀상암(verrucous carcinoma)이었고, level I에 대한 세밀한 검사결과(CT, PET-CT 등) 전이가 의심되지 않았기 때문에 하악하 도서형 피판이 가능하였다. 만일 전이가 의심되지만 다른 공여부(donor site)를 찾을 수 없을 경우 세밀한 경부 청소술(neck dissection) 후에 하악하 도서형 피판을 사용하고 방사선치료를 추가하면 사용도 가능하리라 추정된다.

본 증례에서는 이전 수술의 과거력으로 다른 피판의 사용에 제한이 있어 하순을 하악하 도서형 피판으로 재건술 시행받은 경우이다. 본 증례에서와 같이 이전 수술의 과거력이 있는 경우는 과거의 수술력에 대해 정확히 알고 이해하여 계획한 치료 방법이 적용될 수 있는지에 대해 고민하여야 한다. 현재 환자는 외래에서 재발없이 경과 관찰중이기에 문헌고찰과 함께 보고하였다.

## REFERENCES

- 1) Luce EA. Reconstruction of the lower lip. Clin Plast Surg 1995;22(1):109-21.
- 2) Adler N, Amir A, Hauben D. Modified von Bruns' technique for total lower lip reconstruction. Dermatol Surg 2004;30(3):433-7.
- 3) Hasson O. Squamous cell carcinoma of the lower lip. J Oral Maxillofac Surg 2008;66(6):1259-62.
- 4) Czerninski R, Zini A, Sgan-Cohen HD. Lip cancer: incidence, trends, histology and survival: 1970-2006. Br J Dermatol 2010;162(5):1103-9.
- 5) Ono I, Yamashita T, Kamiya T, Takada T, Kaneko R, Jimbow K. Lower lip and vermilion reconstruction with buccal musculomucosal flap combined with V-Y plasty after malignant tumor excision. Plast Reconstr Surg 2006;117(7):133e-9e.
- 6) Abbe R. A new plastic operation for the relief of deformity due to double harelip. Plast Reconstr Surg 1968;42(5):481-3.
- 7) Coppit GL, Lin DT, Burkey BB. Current concepts in lip reconstruction. Curr Opin Otolaryngol Head Neck Surg 2004;12(4):281-7.
- 8) Anvar BA, Evans BC, Evans GR. Lip reconstruction. Plast Reconstr Surg 2007;120(4):57e-64e.
- 9) Nam SB, Bae YC, Choi CW. Reconstructive considerations in Webster's modification of bernard operation after wide excision of squa-

- mous cell carcinoma on lower lip. J Korean Soc Plast Reconstr Surg 2005;32(2):168-74.
- 10) Martin D, Pascal JF, Baudet J, Mondie JM, Farhat JB, Athoum A, et al. The submental island flap: a new donor site. Anatomy and clinical applications as a free or pedicled flap. Plast Reconstr Surg 1993; 92(5):867-73.
- 11) Multinu A, Ferrari S, Bianchi B, Balestreri A, Scozzafava E, Ferri A, et al. The submental island flap in head and neck reconstruction. Int J Oral Maxillofac Surg 2007;36(8):716-20.
- 12) Pistre V, Pelissier P, Martin D, Lim A, Baudet J. Ten years of experience with the submental flap. Plast Reconstr Surg 2001;108(6):1576-81.